ISSN-Nr. 1619-3695 Ausgabe 01-02/2021

KFO intern

KFO IG
Wir setzen Maßstäbe

KIEFERORTHOPÄDISCHE INTERESSENGEMEINSCHAFT

Fachvereinigung
Deutscher Kieferorthopäden

Umfassende Dentofaziale Orthodontie und Kieferorthopädie (UOO)

Comprehensive Dentofacial Orthodontics and Orthopedics (COO)

Aladin & Hisham Sabbagh
Schienentherapie - neuer Weg

Ingo Braun
Symposium Digitale KFO - online

DGAO-Jahreskongress
Neue Wege in der virtuellen Welt

Benedict Wilmes, Dieter Drescher
Der BMX Expander

Alles nur noch online? Hoffentlich nur vorübergehend...

Der BMX Expander für die transversale Erweiterung bei der Aligner-Therapie

Prof. Dr. Benedict Wilmes, Uni Düsseldorf
Prof. Dr. Dieter Drescher, Uni Düsseldorf

Expansion mit Alignern

Als ästhetische Alternative zu kieferorthopädischen Brackets werden heutzutage in zunehmendem Maße Aligner verwendet. Neben der Ästhetik gilt als weiterer Vorteil die geringere Anzahl an Demineralisierung nach Therapie mit Alignern verglichen mit festsitzenden Apparaturen.[1] Mittels Alignern können Zähne mit einer hohen Verlässlichkeit gekippt und derotiert werden.[2] Eine begrenzte Wirksamkeit zeigen Aligner jedoch, wenn eine körperliche Zahnbewegung gewünscht ist, wie es bei einem Lückenschluss, einer transversalen Expansion oder einer Distalisierung der Fall ist.[3] Houle[4] und Zhou[5] fanden heraus, dass es nur zu ausgeprägten Kippungen der Seitenzähne bei geplanter Expansion des Oberkiefers kommt. Als zweiter Faktor muss berücksichtigt werden, dass die oft gewünschte Vergrößerung der Nasenluftpassage nur mittels einer Gaumennahterweiterung (GNE) erreicht werden kann, was mit einem signifikanten Effekt auf die physiologische Atmung bei Kindern bzw. das Risiko einer Apnoe bei Erwachsenen assoziiert ist.[6,7] Oft wird daher eine zahngetragene GNE der Alignertherapie vorgeschaltet. Jedoch ergibt sich nach einer GNE immer die Notwendigkeit der Retention, die gewünschte Alignertherapie kann also erst nach 6 bis 9 Monaten gestartet werden. Zudem muss eine Überkorrektur erfolgen, da zahngetragene GNE´s in der Regel mit Kippungen der Verankerungszähne assoziiert sind. Um eine körperliche Bewegung mit einer höheren Verlässlichkeit zu erreichen, gibt es die Möglichkeit, die Effektivität der Alignertherapie durch skelettal verankerte Geräte zu unterstützen. Insbesondere im Oberkiefer ergeben sich durch Mini-Implantate im Gaumen sehr interessante neue Möglichkeiten für den Kliniker.

Gaumennahterweiterung

Die Gaumennahterweiterung (GNE) gilt als optimales kieferorthopädisches Verfahren, wenn eine skelettale Expansion der Maxilla gewünscht ist. Diese Methode wurde zum ersten Mal 1860 von Angell[8] beschrieben. Da die Kräfte bei der konventionellen GNE über Ankerzähne auf die skelettalen Strukturen übertragen werden, gilt die Verteilung der Kräfte auf eine möglichst große Anzahl von Zähnen sowie ein abgeschlossenes Wurzelwachstum als unabdingbar. Trotz dieser Überlegungen wird von Nebenwirkungen wie Bukkalkippungen, Gingivarezessionen und Wurzelresorptionen im Seitenzahngebiet berichtet.[9-12] Mit dem Ziel, dentale Nebenwirkungen zu vermeiden, wurden rein knochengetragene Distraktoren (TPD Distraktor) entwickelt.[13,14] Allerdings sind diese Miniplatten-getragenen GNE-Geräte chirurgisch recht invasiv, benötigen eine Lappenpräparation und haben ein hohes Risiko der Zahnschädigung.[15] Um die Invasivität zu reduzieren, werden heute Mini-Implantate zur skelettalen Verankerung bevorzugt. Als primäre Insertionsregion für palatinale (Mini-) Implantate gilt heute die sogenannte T-Zone[16,17] posterior der dritten Gaumenfalten. Die Hybrid Hyrax,[18,19] verankert auf zwei Mini-Implantaten im anterioren Gaumen und zwei (Milch-)Molaren, hat sich mittlerweile weltweit etabliert, nicht nur zur reinen Oberkieferexpansion sondern auch im Rahmen einer frühen Klasse III-Behandlung mit Gesichtsmaske oder Mentoplate.[20,21] Die Minimierung dentaler Nebenwirkungen wie Kippungen und Aufwanderungen konnte in multiplen Studien nachgewiesen werden.[21-24] Vorteile ergeben sich sowohl in der transversalen Dimension bei der Gaumennahterweiterung[23,25] als auch in der sagittalen Dimension im Rahmen der frühen Klasse III-Behandlung.[21,26,27] Aufgrund der höheren skelettalen Effektivität der Hybrid Hyrax wird beispielsweise eine stärkere Erweiterung der Nasen-Luftpassage erreicht, verglichen mit einer konventionellen zahngetragenen GNE-Apparatur.[28] Interessanterweise wird die Hybrid Hyrax im Vergleich mit einer konventionellen GNE-Apparatur trotz Einbringen von zwei Mini-Implantaten von Patienten als weniger belastend oder schmerzhaft bewertet.[29] Bei der konventionellen Hybrid Hyrax werden zunächst zwei Mini-Implantate inseriert, anschließend erfolgt ein Abdruck oder Scan, um die Apparatur im Labor herstellen zu können. In den letzten Jahren werden auch vermehrt Insertionsschablonen verwendet, auf diese Art und Weise kann die Apparatur schon im Vorfeld angefertigt werden. Vorteil ist eine optimale Planbarkeit des Insertionsortes und die Tatsache, dass Mini-Implantate und Gerät in nur einem Termin eingesetzt werden können.[30,31]

Werden die Haken für eine Klasse III-Therapie nicht benötigt, kann die die maxilläre Expansion auch nur mittels zwei Mini-Implantaten und einem BMX Expander

(PSM, Gunningen) durchgeführt werden. Vorteilhaft ist, dass ein Laborprozess mit einem Abdruck/Scan nicht notwendig ist, da der Expander vorgefertigt in drei verschiedenen Größen (6, 8 und 10 mm) erhältlich ist und daher direkt „chairside“ angepasst werden kann.

Klinisches Beispiel

Das klinische Prozedere der Expansion mittels BMX Expander in Kombination mit Alignern wird anhand 13-jährigen Patientin mit einem beidseitigen Kreuzbiss gezeigt (Abb. 1). Nach erfolgter Primärdiagnostik und ausführlicher Beratung der Eltern und der Patientin wurden zunächst zwei Benefit Mini-Implantate (Abb. 2a, PSM, Gunningen) in der T-Zone im anterioren Gaumen eingesetzt. Dies erfolgte in diesem Fall frei Hand, kann aber auch mit einem Guide erfolgen, um den Abstand der beiden Mini-Implantate sowie deren Parallelität einfacher zu determinieren. Anschließend wurde die Distanz zwischen den beiden Mitten der Mini-Implantate gemessen und der passende Expander, in diesem Fall 8 mm (Abb. 2b), ausgewählt und mit zwei Fixierschräubchen befestigt (Abb. 2c). Falls die Distanz nicht genau 6, 8 oder 10 mm ist, sollte die Expansionsschraube etwas vorgedreht werden, um auf die erforderliche Breite zu kommen. Die tägliche Aktivierung lag bei 0,2 mm pro

Abb. 1a

Abb. 1b

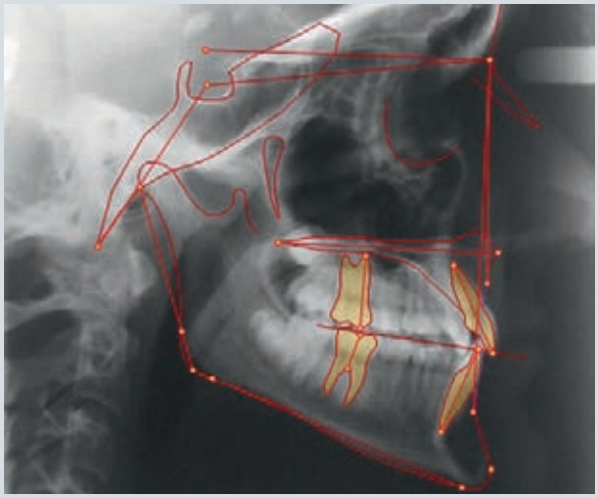

13-jährige Patientin mit einer transversalen Enge im Oberkiefer.

Abb. 1c

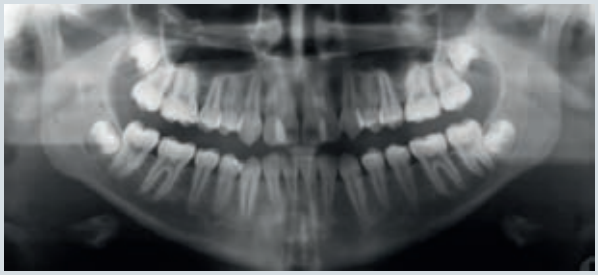

Abb. 2a

Insertion von zwei Benefit Mini-Implantaten in der T-Zone im anterioren Gaumen

Abb. 2b

BMX-Expander

Abb. 2c

BMX-Expander in situ

Tag, so dass der Oberkiefer nach 4 Wochen um ca. 5,5 mm expandiert war (Abb. 3-5). Nach der Expansion wurden Scans für das Aligner-Finishing (Clear Correct, Round Rock, USA) angefertigt. Während der weiteren Behandlung mit den Alignern verblieb zunächst der BMX Expander, später wegen des besseren Komforts eine Beneplate als skelettaler Retainer in situ (Abb. 6).

Abb. 3

Zustand nach 4 Wochen Expansion

Abb. 4

Visualisierung der transversalen Erweiterung im Oberkiefer, Überlagerung des OK-Meshs vor und nach Expansion

Abb. 5a

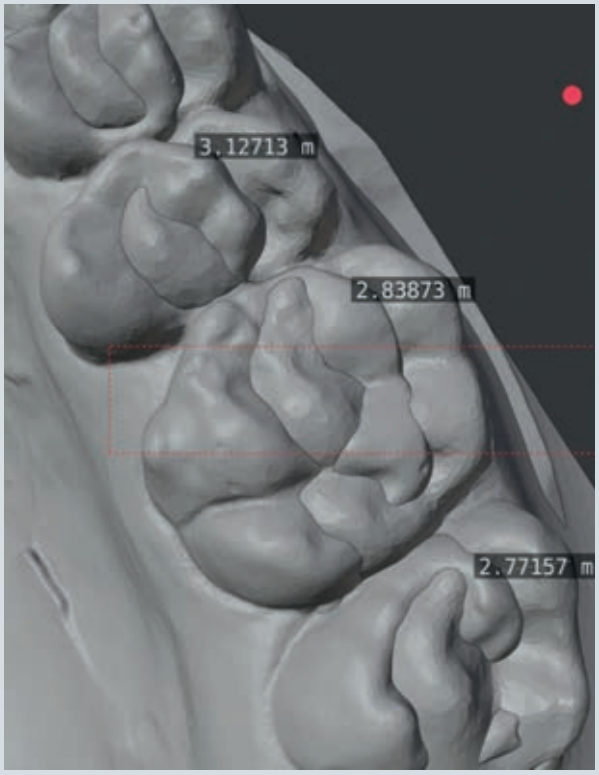

Abb. 5b

Ausmaß der transversalen Erweiterung

Abb. 6

Skelettale Retention zunächst mittels BMX-Expander, später mittels einer Beneplate

Die Therapie mit den Alignern erstreckte sich über einen Zeitraum von 10 Monaten (Abb. 7), so dass die Behandlung nach insgesamt 12 Monaten abgeschlossen werden konnte (Abb. 8; 1 Monat Expansion, 1 Monat zur Herstellung der Aligner und 10 Monate Aligner-Therapie). Zur Retentionsphase wurden Tiefziehschienen eingesetzt (Abb. 9).

Abb. 7

Finishing mit den Alignerschienen

Abb. 8a

Abb. 8b

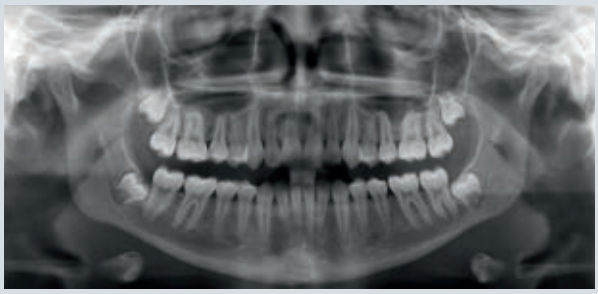

Abb. 8c

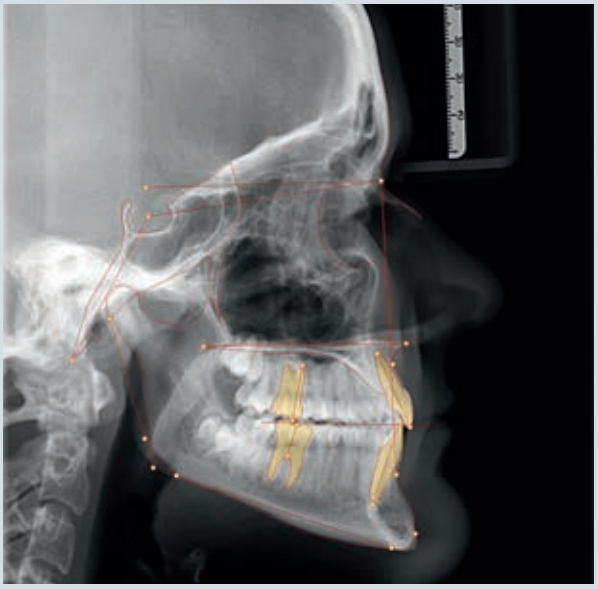

Ergebnis der Behandlung nach insgesamt 12 Monaten

Abb. 9

Okklusales Settling in der Retentionsphase

Zusammenfassung

Insbesondere für die Aligner Therapie ist der BMX-Expander sehr empfehlenswert, da:

1. der Expander direkt nach Mini-Implantat-Insertion ohne einen Abdruck/Laborprozess eingesetzt werden kann,
2. dentale Nebenwirkungen/Kippungen der Zähne bei Expansion vermieden werden können,
3. eine Überkorrektur nicht erforderlich ist,
4. die skelettale Retention durch den Expander erfolgt,
5. die Aligner-Behandlung sofort nach Expansion erfolgen kann,
6. es durch die GNE zu einer Verbesserung der Nasenluftpassage kommt.

Die Patientin in diesem Artikel war 13 Jahre alt. Nun sollte in Studien untersucht werden, bis zu welchem Alter der BMX Expander erfolgreich zur GNE eingesetzt werden kann.

Literatur kann per Mail an office@kfo-ig.de angefordert werden.

Abb. Autor: Prof. Dr. Benedict Wilmes; 1990-1996: Studium der Zahnmedizin WWU Münster; 1997 bis 2000: Weiterbildung zum Oralchirurg an der Uni Münster; 2000: FZA für Oralchirurgie; 2001-2004: Weiterbildung KFO an der Uni Düsseldorf; 2004: FZA für KFO; 2004: Oberarzt für KFO der Uni Düsseldorf; 2006 Stellv. Direktor für KFO der Uni Düsseldorf; 2010 Habilitation; 2010 Vis. Ass. Prof. Univ. of Alabama at Birmingham, USA; 2013 Ernennung zum Prof. durch die Uni Düsseldorf; 2014 Rufe an die Uni Witten sowie RWTH Aachen

Abb. Autor: Prof. Dr. Dieter Drescher, Direktor der KFO der Uni Düsseldorf; 1977-1982 Studium der ZHK an der Uni Bonn; 1984 Promotion; 1984-1988 Weiterbildung „KFO“ an der Uni Bonn; 1991 Habilitation; 1992-97 Komm. Leiter der Poliklinik für KFO, Uni Bonn; 1997 Ruf an die Uni Düsseldorf; seit 2002 GF-Direktor des Zentrums für ZMK Westdeutsche Kieferklinik

Anmeldung zur Kursreihe Mini-Implantate in der KFO

WIR FINDEN INNOVATIONEN. WELTWEIT.

Profitieren Sie von einem tollen Netzwerk und über 50 Jahren Erfahrung.

Telefon +49 (0) 72 31 - 97 81 0 | info@dentalline.de | www.dentalline.de | Telefax +49 (0) 72 31 - 97 81 15